

中华秋海棠对大鼠慢性盆腔炎的作用

李丹平^{1*}, 涂志超², 聂晶¹, 何开勇¹, 吕晓君¹, 郑丽慧², 彭娇²

(1. 湖北省食品药品监督管理局, 武汉 430064;
2. 湖北中医药大学药学院, 武汉 430065)

[摘要] 目的:通过研究中华秋海棠块茎正丁醇、乙酸乙酯提取物对大鼠慢性盆腔炎模型的影响,探讨其作用效果及初步机制。方法:除假手术组(只手术不造模)外,其余大鼠建立慢性盆腔炎模型(机械损伤加混合菌感染),造模7 d后随机分为模型组、正丁醇提取物高和低剂量组、乙酸乙酯提取物高和低剂量组、阳性组、假手术组,共7组,每组8只,连续给药14 d后(假手术及模型组同法灌胃水)检测子宫肿胀度、子宫病理组织学、血清白细胞介素-2(IL-2)和IL-6水平。结果:正丁醇和乙酸乙酯提取物均能明显抑制子宫肿胀、改善子宫炎症程度,将炎症大鼠IL-2,IL-6水平恢复至正常水平。结论:中华秋海棠能有效减轻大鼠子宫炎症,其作用机制与抑制炎症因子有关。

[关键词] 中华秋海棠; 提取物; 慢性盆腔炎; 炎症因子

[中图分类号] R285.5 **[文献标识码]** A **[文章编号]** 1005-9903(2015)10-0166-04

[doi] 10.13422/j.cnki.syfjx.2015100166

[网络出版地址] <http://www.cnki.net/kcms/detail/11.3495.R.20150401.0933.014.html>

[网络出版时间] 2015-04-01 9:33

Influence of Effective Parts of *Begonia grandis sinensis* on Chronic Pelvic Inflammatory Disease Rats

LI Dan-ping^{1*}, TU Zhi-chao², NIE Jing¹, HE Kai-yong¹, LYU Xiao-jun¹, ZHENG Li-hui², PENG Jiao²
(1. Hubei Institute for Food and Drug Control, Wuhan 430064, China; 2. Pharmacy Faculty, Hubei University of Chinese Medicine, Wuhan 430065, China)

[Abstract] **Objective:** To investigate effect and mechanism of *Begonia grandis sinensis* through studying effective actions of two extracts on chronic pelvic inflammatory disease (CPID) rats. **Method:** CPID rats were separated to 7 groups and 8 rats in each group. Sham operation group only accepted surgery no modeling, while other rats were treated by mechanical damage and mixed infection and divided into the mode group, butanol high and low groups, ethyl acetate high and low groups and positive group. After treatment of administration for 14 days (sham operation group and model group only treated by water as negative control), uterine swelling degree, uterine specimen, level of interleukin-2 (IL-2) and IL-6 of all the groups were detected. **Result:** These two extracts of *B. grandis sinensis* could inhibit uterine swelling, improve degree of inflammation in the uterus, restore concentrations of IL-2 and IL-6 to normal level in CPID rats. **Conclusion:** *B. grandis sinensis* can effectively reduce uterine inflammation of rats, its mechanism is relative with inhibition of inflammatory factors.

[Key words] *Begonia grandis sinensis*; extract; chronic pelvic inflammatory disease; inflammatory factors

中华秋海棠又称为红黑二丸,常以块茎入药,味苦、酸,性平,具有活血调经、止血止痢的作用,临床用于治疗月经不调、赤白带下、痢疾、吐血、跌打损伤^[1-2]。据调查了解,中华秋海棠块茎在鄂西等民

族地区广泛用于治疗妇科疾病,使用历史悠久。秋海棠属植物中含有黄酮、皂苷、有机酸、生物碱、强心苷、内酯和三萜类等成分^[3-6]。本实验拟通过研究中华秋海棠块茎正丁醇、乙酸乙酯提取物对大鼠慢

[收稿日期] 20150209(002)

[基金项目] 武汉市科技攻关计划项目(2013060602010282)

[第一作者] 涂志超,硕士,从事中药资源与品质研究,Tel:15827331514,E-mail:8182441@qq.com

[通讯作者] *李丹平,博士,主任药师,从事中药资源与品质研究,Tel:15697185019,E-mail:lidanping1918@126.com

性盆腔炎模型的影响,探讨其作用效果及机制,为该药材的临床应用提供实验依据。

1 材料

CLF-40型密封型手提式粉碎机(浙江温岭市创力药材器械厂),KR-20000T型低温高速离心机(日本Kubota公司),BP-190S型电子天平(德国赛多利斯公司),ELX800型酶标仪(美国BioTek公司),DS-671型电子称(上海金山亭林业开发区)。中华秋海棠于2013年10月采自湖北省京山县,经中南民族大学万定荣教授鉴定为秋海棠科植物中华秋海棠 *Begonia grandis sinensis* 的块茎,干燥后粉碎过4号筛备用;金刚藤糖浆(武汉中联药业集团股份有限公司,批号140170)。菌株[中国食品药品检定研究院,由湖北省食品药品监督检验研究院微生物实验室培养传代并计数,临用前按大肠埃希菌-金黄色葡萄球菌-溶血性链球菌(2:1:1)用无菌生理盐水配制总菌 1×10^7 个/mL的混合菌液],戊巴比妥钠(中国医药集团上海化学试剂公司,批号F2002091),白细胞介素-2(interleukin-2, IL-2)和IL-6酶联免疫吸附测定法(enzyme-linked immunosorbent assay, ELISA)检测试剂盒(上海拜力生物科技有限公司)。雌性Wistar大鼠56只,体重(200±20)g,由湖北省实验动物研究中心提供,合格证号SYXK(鄂)2014-0009,实验动物饲养于屏障环境,光照为12h明暗交替,温度20~26℃,相对湿度40%~70%,适应性喂养7d后开始试验,笼具及垫料定期清洗更换,自由饮食。

2 方法与结果

2.1 药物的制备 在前期研究基础上,取中华秋海棠块茎粉末,减压干燥,分别加10,8,6倍量60%乙醇溶液回流提取3次,每次2h,合并提取液,减压回收乙醇得流浸膏,真空干燥直至无醇味。流浸膏分散在水中,用乙酸乙酯萃取3次,合并萃取液,蒸干,得乙酸乙酯提取物;用水饱和的正丁醇萃取3次,蒸干,得正丁醇提取物。每次灌胃前,将乙酸乙酯提取物配制成0.078,0.039 g·L⁻¹的溶液,分别相当生药量0.2,0.1 g·mL⁻¹。正丁醇提取物配制成0.18,0.09 g·L⁻¹的溶液,分别相当生药量0.2,0.1 g·mL⁻¹。

2.2 大鼠慢性盆腔炎(CPID)模型的制备^[7] 大鼠适应性饲养7d,按40 mg·kg⁻¹腹腔注射戊巴比妥钠麻醉,腹部用75%乙醇喷雾消毒,大鼠趾骨联合上方1.0 cm处腹正中纵向切开2 cm小口,暴露子宫,用针头在右侧子宫内膜不同方向划4条损伤线造成子宫内膜损伤,在右侧子宫分叉处朝卵巢方向

小心进针2 cm,缓慢注射混合菌液0.1 mL,注毕,分层缝合,消毒手术区,左侧子宫作自身对照。8只大鼠按上述方法打开腹腔,不做任何处理,关腹,作为假手术组。

2.3 分组及给药 除假手术组外,其余造模大鼠按体重随机分为6组,包括模型组、乙酸乙酯提取物(高、低剂量组)、正丁醇提取物(高、低剂量组)、阳性组(金刚藤糖浆组),每组8只。造模后7d开始灌胃给药,每天1次,共14d。乙酸乙酯提取物和正丁醇提取物高、低剂量组分别按生药量2,1 g·kg⁻¹(生药质量浓度分别为0.2,0.1 g·mL⁻¹,给药体积10 mL·kg⁻¹)灌胃给药,阳性组给予金刚藤糖浆(10 mL·kg⁻¹,相当人临床用量的10倍),模型组、假手术组均同时给予等体积水(10 mL·kg⁻¹)。

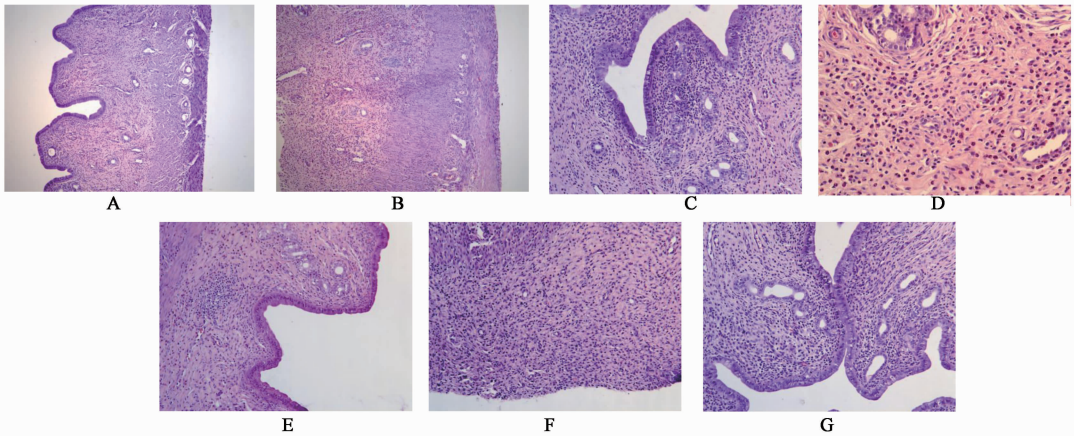
2.4 观察指标

2.4.1 子宫肿胀度 摘取双侧子宫及卵巢,分别称取两侧子宫(连带相应的卵巢)的质量,以肿胀度作为炎症的指标,按(右侧子宫卵巢质量-左侧子宫卵巢质量)/左侧子宫卵巢质量×100%计算($\bar{x} \pm s$, n=8)模型组、乙酸乙酯提取物(高、低剂量组)、正丁醇提取物(高、低剂量组)、阳性组、假手术组的肿胀度分别为(23.19±13.49)%,(6.88±3.17)%,(7.64±4.70)%,(4.42±3.76)%,(3.54±1.91)%,(4.81±4.29)%,(0.50±3.65)%。模型组大鼠与假手术组比较,子宫可见明显的炎症感染,肿胀度升高,差异有极显著性意义,说明试验过程中通过细菌感染加机械损伤对大鼠盆腔炎造模成功;阳性组较模型组肿胀度降低极显著,说明阳性药物可抑制大鼠子宫肿胀;与模型组相比,正丁醇提取物高、低剂量组肿胀度降低极显著,乙酸乙酯提取物高、低剂量组肿胀度降低显著,说明正丁醇和乙酸乙酯提取物对大鼠子宫炎症均有较好的抑制作用;与阳性组相比,正丁醇和乙酸乙酯提取物给药组均不存在明显差异,说明给药组与阳性组在抑制大鼠子宫炎症程度上无明显差别。

2.4.2 病理组织学检查 右侧子宫福尔马林固定,常规切片,苏木精-伊红染色(hematoxylin-eosin staining, HE),光镜下对子宫病理组织学检查。病理组织学观察指标及记分标准^[8]为①子宫腔壁结构改变,“-”表明各层结构正常,记0分;“+”表明黏膜固有层腺体结构消失,记1分;“++”表明肌层与黏膜层分界不清,记2分;“+++”表明分层结构不清,记3分。②上皮细胞增生,“-”表明上皮细胞未见增生,记0分;“+”表明上皮细胞轻度增生,记1

分;“++”表明上皮细胞中度增生,记 2 分;“+++”表明上皮细胞重度增生,记 3 分。③上皮细胞变性坏死,“-”表明单层柱状上皮,记 0 分;“+”表明上皮细胞扁平或脱落 1/3,记 1 分;“++”表明上皮细胞扁平或脱落 1/3~2/3,记 2 分;“+++”表明全层上皮细胞变性坏死,记 3 分。④炎性细胞浸润,“-”表明无炎性细胞浸润,记 0 分;“+”表明少数散在或仅在黏膜固有层内,记 1 分;“++”表明散在或灶性但深入肌层炎性细胞浸润,记 2 分;“+++”表明多数散在或层状浸润并累及全层,记 3 分。⑤内膜充血水肿,

“-”表明无内膜充血水肿记 0 分;“+”固有膜轻微充血水肿记 1 分;“++”明显充血水肿记 2 分;“+++”全层充血水肿,记 3 分。假手术组大鼠子宫组织均未见明显异常;模型组主要病变为上皮细胞变性坏死并脱落,黏膜下层大量炎性细胞浸润,部分可见子宫水肿;阳性组、正丁醇和乙酸乙酯提取物高剂量组主要病变为黏膜下层炎性细胞浸润,黏膜上皮细胞轻度坏死部分子宫腺坏死组;正丁醇和乙酸乙酯提取物的低剂量组病变程度与模型组基本一致,见图 1。



A. 假手术组;B. 模型组;C. 正丁醇提取物高剂量组;D. 正丁醇提取物低剂量组;E. 乙酸乙酯提取物高剂量组;F. 乙酸乙酯提取物低剂量组;G. 阳性组(HE, ×400)

图 1 中华秋海棠提取物给药后大鼠子宫形态变化

Fig.1 Morphological changes of the uterus of rats by administration of *Begonia grandis sinensis* extract(HE, ×400)

从壁腔结构改变、上皮细胞增生、上皮细胞变性坏死等 5 个指标对大鼠子宫内膜病变情况进行评分并进行统计学处理,见表 1。结果表明除内膜充血水肿假手术组与模型组比较差异不存在显著性意义外,阳性组较模型组在其他 4 个指标上差异均存在显著性意义,说明现用的造模方法不能造成内膜充血水肿或动物自愈,阳性药物改善大鼠子宫炎症的效果很好;乙酸乙酯和正丁醇提取物高剂量组较模型组在壁腔结构改变、上皮细胞增生、慢性炎性细胞浸润方面差异存在显著性意义。提示正丁醇和乙酸乙酯提取物均能改善大鼠慢性盆腔炎模型的病变,并呈现一定的剂量反应关系。金刚藤糖浆也可改善大鼠子宫病变程度。

2.4.3 血清 IL-2, IL-6 水平检测^[9] 收集大鼠血液,3 500 r·min⁻¹离心 10 min,吸取上清液,分别装于 2 个不同的试管中, -20 ℃ 保存。按照所提供的试剂盒说明书进行操作,测定血清中 IL-2, IL-6 水平,见表 2。结果显示模型组与假手术组比较,IL-2,

IL-6 含量升高,说明可引起炎症介导因子水平升高,造模成功;阳性组与模型组比较,IL-2, IL-6 含量降低,与假手术组比较差异无显著性意义;与模型组比较,正丁醇提取物高、低剂量组和乙酸乙酯提取物高剂量组 IL-2, IL-6 含量降低,各给药组与假手术组比较差异无显著性意义,各给药组 IL-2, IL-6 含量恢复至正常水平,表明炎症减轻或消失。

3 讨论

慢性盆腔炎尚无切实可靠的方法根治。前期调查研究表明中华秋海棠在民间常用于治疗崩漏、白带、淋浊白浊等各种妇科疾病,疗效很好。中华秋海棠块茎乙酸乙酯和正丁醇提取物中主要成分分别为黄酮类、皂苷类,这 2 类成分在抗妇科炎症方面具有明显作用,可杀灭各种致病菌,消除慢性盆腔炎症,恢复盆腔内器官正常生理功能^[10-11]。初步研究发现中华秋海棠块茎中黄酮类成分主要包括原儿茶酸、原儿茶醛、儿茶素、表儿茶素、芦丁等,质量分数分别为 4.06, 10.64, 132.46, 97.84, 10.80 μg·g⁻¹。

表 1 中华秋海棠提取物给药后大鼠子宫内腺病变评分

Table 1 Score of rats uterus endometrial lesions by administration of *Begonia grandis sinensis* extract

| 组别 | 剂量 /g·kg ⁻¹ | 腔壁结构改变 | | | | 上皮细胞增生 | | | | 上皮细胞变性坏死 | | | | 慢性炎性细胞浸润 | | | | 内膜充血水肿 | | | |
|---------|---------------------------|--------|---|----|-----------------|--------|---|----|-----------------|----------|---|----|-----------------|----------|---|----|-----------------|--------|---|----|-----|
| | | - | + | ++ | +++ | - | + | ++ | +++ | - | + | ++ | +++ | - | + | ++ | +++ | - | + | ++ | +++ |
| 假手术 | - | 8 | 0 | 0 | 0 ¹⁾ | 8 | 0 | 0 | 0 ²⁾ | 8 | 0 | 0 | 0 ¹⁾ | 7 | 1 | 0 | 0 ²⁾ | 8 | 0 | 0 | 0 |
| 模型 | - | 5 | 2 | 1 | 0 ³⁾ | 2 | 2 | 3 | 1 ³⁾ | 4 | 2 | 2 | 0 ³⁾ | 2 | 1 | 3 | 2 ⁴⁾ | 7 | 1 | 0 | 0 |
| 正丁醇提取物 | 2 | 8 | 0 | 0 | 0 ¹⁾ | 8 | 0 | 0 | 0 ²⁾ | 6 | 2 | 0 | 0 | 4 | 2 | 1 | 1 | 7 | 1 | 0 | 0 |
| | 1 | 7 | 0 | 1 | 0 | 7 | 1 | 0 | 0 ¹⁾ | 6 | 1 | 1 | 0 | 2 | 3 | 2 | 1 | 8 | 0 | 0 | 0 |
| 乙酸乙酯提取物 | 2 | 8 | 0 | 0 | 0 ¹⁾ | 7 | 1 | 0 | 0 ¹⁾ | 6 | 2 | 0 | 0 | 5 | 1 | 2 | 0 ¹⁾ | 7 | 1 | 0 | 0 |
| | 1 | 6 | 1 | 1 | 0 | 6 | 1 | 1 | 0 | 7 | 0 | 1 | 0 ¹⁾ | 4 | 2 | 2 | 0 | 7 | 1 | 0 | 0 |
| 金刚藤糖浆 | 10 [*] | 8 | 0 | 0 | 0 ¹⁾ | 7 | 1 | 0 | 0 ¹⁾ | 8 | 0 | 0 | 0 ¹⁾ | 5 | 1 | 1 | 1 ¹⁾ | 8 | 0 | 0 | 0 |

注: * 单位为 mL·kg⁻¹; 每组样本数均为 8 只。与模型组比较¹⁾P < 0.05, ²⁾P < 0.01; 与假手术组比较³⁾P < 0.05, ⁴⁾P < 0.01。

表 2 中华秋海棠各给药部位对大鼠血清中 IL-2, IL-6 的影响 ($\bar{x} \pm s$, n = 8)

Table 2 Effect of *Begonia grandis sinensis* extract on IL-2 and IL-6 in rats' serum ($\bar{x} \pm s$, n = 8)

| 组别 | 剂量/g·kg ⁻¹ | IL-2 | IL-6 |
|---------|-----------------------|--------------------------|-------------------------------|
| 假手术 | - | 207 ± 63 ⁴⁾ | 41.53 ± 16.10 ⁶⁾ |
| 模型 | - | 239 ± 34 ^{1,5)} | 63.55 ± 5.84 ^{1,6)} |
| 正丁醇提取物 | 2 | 182 ± 38 ³⁾ | 34.68 ± 9.51 ^{4,5)} |
| | 1 | 222 ± 47 ³⁾ | 46.01 ± 6.78 ⁴⁾ |
| 乙酸乙酯提取物 | 2 | 208 ± 20 ³⁾ | 49.05 ± 13.40 ³⁾ |
| | 1 | 239 ± 23 | 35.40 ± 12.80 ^{4,5)} |
| 金刚藤糖浆 | 10 [*] | 205 ± 54 ⁴⁾ | 48.91 ± 7.38 ³⁾ |

注: * 单位为 mL·kg⁻¹; 与假手术组比较¹⁾P < 0.05, ²⁾P < 0.01; 与模型组比较, ³⁾P < 0.05, ⁴⁾P < 0.01; 与阳性组, ⁵⁾P < 0.05, ⁶⁾P < 0.01。

子宫肿胀度是检验给药部位对大鼠慢性盆腔炎治疗作用的直观指标。本文研究结果表明中华秋海棠块茎乙酸乙酯和正丁醇提取物均对子宫肿胀度具有抑制作用,且各部位间存在明显量效关系。通过病理组织学观察发现中华秋海棠块茎乙酸乙酯和正丁醇提取物在改善子宫壁腔结构、上皮细胞增生、慢性炎性细胞浸润 3 个方面对大鼠慢性盆腔炎起治疗作用。IL-2 主要由 CD4⁺ 和 CD8⁺ T 细胞产生,是一种 T 细胞生长因子,能促使 T 细胞增殖,产生淋巴因子,同时也能促使 B 细胞增殖产生免疫球蛋白,促进 IL-1 的分泌。IL-2 水平的高低反应了机体 T 淋巴细胞活化程度及机体免疫清除损伤、坏死细胞的能力。IL-6 是一种主要的抗炎症细胞因子,能诱导肾上腺皮质激素的合成,促进 IL-1 和可溶性 TNF 受体的释放,可抑制发炎性细胞因子的合成;当 IL-2 和 IL-6 表达升高往往说明机体有炎症反应或免疫激活,恢复到正常水平表明炎症减轻或消失。中华秋海棠块茎乙酸乙酯和正丁醇提取物均能使炎症大鼠血清中 IL-2 和 IL-6 的含量恢复至正常水平(与假手术组比较),表明中华秋海棠能通过抑制炎症介

导因子的释放来改善大鼠子宫炎性炎症反应。

本文通过模型组验证了大鼠子宫慢性炎症及黏连的形成,通过中华秋海棠各给药部位的干预,子宫肿胀度均有所下降,血清中 IL-2 和 IL-6 的含量恢复至正常水平,其中高剂量组尤为明显。提示中华秋海棠块茎乙酸乙酯和正丁醇提取物对大鼠慢性盆腔炎模型具有较好的治疗作用。

[参考文献]

[1] 中国科学院植物研究所. 中国高等植物图鉴. 补编第 2 册[M]. 北京: 科学出版社, 2002: 532.

[2] 《全国中草药汇编》编写组. 全国中草药汇编. 卷 2 [M]. 北京: 人民卫生出版社, 2014: 490.

[3] 张嘉岷, 陈耀祖, 李伯刚, 等. 秋海棠化学成分的研究[J]. 中国中药杂志, 1997, 22(5): 295-296.

[4] 蔡红, 王明奎. 天葵秋海棠根部的化学成分[J]. 应用与环境生物学报, 1999, 5(1): 103-105.

[5] Fuller R W, Cardellina J H, Cragg G M, et al. Cucurbitacins: differential cytotoxicity, dereplication and first isolation from *Gonystylus keithii* [J]. J Nat Prod, 1994, 57(10): 1442-1445.

[6] Ensemeyer M, Langhammer L. Two lipophilic flavonoids from *Begonia glabra* [J]. Planta Med, 1982, 46(4): 254-255.

[7] 袁建菱, 郭建生, 伍参荣, 等. 妇科千金片对急性盆腔炎模型大鼠血清 IgA, IgG, IgM 的影响[J]. 湖南中医药大学学报, 2010, 30(9): 87-91.

[8] 刘志为, 李晋芳. 妇炎康丸治疗慢性盆腔炎的实验研究[J]. 海峡药学, 2008, 20(3): 40-43.

[9] Miller L J, Fischer K A, Goralnick S J, et al. Nerve growth factor and chronic prostatitis chronic pelvic pain syndrome [J]. Urology, 2002, 59(4): 603-608.

[10] 阮金兰, 邹健, 蔡亚玲. 菝葜的抗炎活性成分研究[J]. 医药导报, 2005, 24(8): 670-672.

[11] 陈东生, 吕永宁, 王杰. 菝葜的抗炎作用[J]. 中国医院药学杂志, 2000, 20(9): 544-545.

[责任编辑 刘德文]